

АЗЕРБАЙДЖАНСКАЯ РЕСПУБЛИКА

На правах рукописи

**КЛИНИКО-РЕНТГЕНОЛОГИЧЕСКОЕ ОБОСНОВАНИЕ
ЭНДОДОНТИЧЕСКОГО ЛЕЧЕНИЯ ЗУБОВ
С ПЕРИАПИКАЛЬНОЙ ДЕСТРУКЦИЕЙ**

Специальность: 3226.01 – Стоматология

Отрасль наук: Медицина

Соискатель: **Рашид Эльдар оглы Мамедзаде**

А В Т О Р Е Ф Е Р А Т

диссертации на соискание ученой степени
доктора философии по медицине


БАКУ – 2021


Диссертационная работа выполнена на кафедре терапевтической стоматологии Азербайджанского медицинского университета.


Научный руководитель: доктор медицинских наук, доцент
Рамиз Мурсал оглы Ахмедбейли

Официальные оппоненты: доктор медицинских наук, профессор
Октай Садых оглы Сеидбеков
доктор медицинских наук, доцент
Эльчин Тайяр оглы Ахмедов
доктор философии по медицине
Тогрул Гюльгусейн оглы Абдуллаев

Диссертационный совет ED 2.05 Высшей Аттестационной Комиссии при Президенте Азербайджанской Республики, действующий на базе Азербайджанского медицинского университета.

Председатель диссертационного совета:

доктор медицинских наук, профессор
Герай Чингиз оглы Герайбейли

Ученый секретарь диссертационного совета:

доктор медицинских наук, профессор
Ага Чингиз оглы Пашаев

Председатель научного семинара:

доктор медицинских наук, профессор
Рена Гурбан кызы Алиева



İMZANI TƏSDİQ EDİRƏM
Azərbaycan Tibb Universitetinin
ELMI KATIBI
Tibb elmləri doktoru, professor
Nazim Adil oğlu Pənahov

"28" 09 2021

ОБЩАЯ ХАРАКТЕРИСТИКА РАБОТЫ

Актуальность проблемы. Среди наиболее сложных и трудоемких вопросов практической стоматологии проблема лечения пациентов с апикальным периодонтитом с периапикальной деструкцией занимает ведущее место. Это объясняется рядом причин, прежде всего широкой распространенностью процесса и сложностью лечения ¹.

По данным Кукушкин В.Л. и др. (2014)² из общего числа обратившихся в стоматологические учреждения пациенты с различными формами хронического периодонтита составляют от 15% до 30%, а в 50% случаев деструктивные формы апикального периодонтита являются именно и причиной удаления зубов.

Кроме того, очаги воспаления в периодонте являются источником сенсibilизации организма. Они способны нарушить иммунологический статус организма, могут служить причиной распространения одонтогенных воспалительных процессов челюстно-лицевой области и осложнять течение заболеваний внутренних органов и систем.

В 60% случаев зубы, явившиеся источником инфекции при развитии острого воспалительного процесса, ранее подвергались эндодонтическому лечению ³.

Анализируя все заболеваний челюстно-лицевой области удельный вес хронических периодонтитов составляет от 15 до 30%, околокорневых кист — от 7 до 12% ⁴.

Хронический периодонтит в 85-98% случаев является причиной острых воспалительных процессов челюстно-лицевой

1. *Buchanan L.S.* FOCUS ON: Endodontics. // Dent Today., 2015, v.34, No12, p.14.

2. *Кукушкин В.Л.* Некоторые эпидемиологические аспекты осложнений кариеса зубов / В.Л. Кукушкин, М.В. Смирницкая, Е.А. Кукушкина, В.Ю. Никулина // Эндодонтия today. - 2014. - № 1. - С. 3-5.

3. *Манак Т.Н.* Применение современных технологий в эндодонтическом лечении зубов / Т. Н. Манак // Стоматолог. - 2010. - №1. -С.96-97.

4. *Кабак Ю.С.* Гистоморфология хронического апикального периодонтита / Ю.С.Кабак, С.Л.Кабак, С.Л.Анищенко // Стоматология, 2008, №3, С. 13-19

области (периостит, абсцесс, флегмона, лимфаденит, остеомиелит)⁵.

Актуальность проблемы состоит ещё и в том, что деструктивный очаг в периодонте является источником хронической инфекции. Воспалительный очаг при периодонтите с нормальной реактивностью организма представляет собой защитную реакцию организма.

Вместе с тем при нарушении функций иммунной системы длительное существование очага хронической инфекции приводит к снижению уровня неспецифической резистентности организма и, как следствие, к развитию и осложнению течения системных очагово-обусловленных заболеваний⁵.

Успех эндодонтического лечения зуба зависит от качества инструментальной и медикаментозной обработки сложной системы корневых каналов с последующей герметичной obturацией, что предотвращает развитие микроорганизмов в корневом канале и поражение периодонтальных тканей при лечении пульпита и купирование воспалительного процесса при лечении заболеваний периодонта^{6,7,8}.

По данным ряда авторов в более 60 % случаев апикальное просачивание является причиной некачественного эндодонтического лечения⁹.

5. Дрегалкина А. А. Воспалительные заболевания челюстно-лицевой области. Современные особенности клинического течения, принципы диагностики и лечения: Учебное пособие / А.А. Дрегалкина, И.Н.Костина, М.Е.Шимова, О.Л.Шнейдер – Екатеринбург: Издательский Дом «ТИРАЖ», 2020. – 108 с.(5с)

6. Estrela C. Characterization of successful root canal treatment. / C. Estrela, R. Holland, C.R. Estrela [et al.] // Braz Dent J., 2014, v. 25, No 1, p.p.3-11.

7. Gomes B.P. Comparison of endotoxin levels found in primary and secondary endodontic infections. / B.P. Gomes, M.S. Endo, F.C. Martinho // J Endod., 2012, v.38, No 8, 1082- 6.

8. Ricucci D. Epithelium and bacteria in periapical lesions. / D. Ricucci, E.A. Pascon, T.R. Ford, K. Langeland// Oral Surg. Oral Med. Oral Pathol. Radiol. Endod.,2006, v.101, No 2, p.p.239-249.

9. Бердженхолц Г. Эндодонтология / Г.Бердженхолц, П.Хорстед-Биндслев, К.Рейт, - пер. с англ. Под науч. ред. С.А. Кутяева. — Москва; Таркомм: -2013. 408 с. (245-246).

Потребность в перелечивании зубов в 3 раза превышает потребность в их первичном лечении. Успех первичного эндодонтического лечения, например, по России составляет около 29%, а повторного лечения еще ниже ^{10,11,12,13}.

Вышеперечисленными причинами и объясняются социально-медицинская значимость проблемы и актуальность постоянного поиска новых схем и методов для повышения эффективности эндодонтического лечения зубов с периапикальной деструкцией.

Объект исследования

Обследовано и вылечено 124 зубов у пациентов женского (65,3%) и мужского (34,7%) пола в возрасте от 16-78 лет на нижней (60,5%) и верхней (39,5%) челюсти с диагнозом «хронический апикальный периодонтит», при размере периапикального дефекта от 1,8 мм до 5,9 мм.

Цель исследования

Апробирование и оценка эффективности различных схем эндодонтического лечения постоянных зубов с периапикальной деструкцией.

Задачи исследования:

1. Апробировать различные схемы эндодонтического лечения постоянных зубов с периапикальной деструкцией.
2. На основе ПЦР анализа определить антибактериальную эффективность различных схем эндодонтического лечения постоянных зубов с периапикальной деструкцией.

10. *Romania C.* Ex-vivo area-metric analysis of root canal obturation using gutta-percha cones of different taper. / C. Romania, P. Beltes, C. Boutsoukis, and C. Dandakis // International Endodontic Journal, 2009, 42: 491-498.

11. *Wang J.* Bacterial flora and extraradicular biofilm associated with the apical segment of teeth with post-treatment apical periodontitis. / J. Wang, Y. Jiang, W. Chen [et al.] // J Endod., 2012, v. 38, No 7, p.p.954-9.

12. *Сахарук Н.А.* Оценка ближайших и отдалённых результатов эндодонтического лечения. / Н.А.Сахарук, Н.И. Зеков, А.А. Веретенникова // Вестник ВГМУ, 2015, №5, с.108-113.

13. *Митронин А.В.* Комплексное лечение и реабилитация больных с деструктивными формами хронического периодонтита, Дисс. ... д.м.н., М., 2004, 331 с.

3. Провести анализ интраоральных цифровых рентгеновских снимков, используя периапикальный индекс РАІ в период эндодонтического лечения.
4. Провести денситометрический анализ состояния костной ткани на фоне эндодонтического лечения зубов с периапикальной деструкцией.
5. Определить влияние гендерного, возрастного и челюстного факторов на успешность применения различных схем эндодонтического лечения.

Методы исследования

Методы клинического исследования (осмотр, опрос, пальпация, перкуссия), рентгенологическая диагностика (интраоральная, панорамная, компьютерная денальная томография), оптическая денситометрия, периапикальная индексная оценка, молекулярно-генетический анализ (ПЦР).

Основные научные положения, выносимые на защиту:

1. Эффективность различных схем эндодонтического лечения зубов с периапикальной деструкцией.
2. Роль ПЦР диагностики для анализа антибактериальной эффективности эндодонтического лечения постоянных зубов.
3. Успешность применения диодного лазера в комплексном лечении зубов с апикальным периодонтитом.
4. Влияние гендерного, возрастного и челюстного факторов на успешность применения различных схем эндодонтического лечения зубов с периапикальными изменениями.

Научная новизна

С применением современных методов анализа определена наиболее эффективная схема эндодонтического лечения зубов с периапикальной деструкцией заключающаяся в комбинированном применении диодного лазера, гидродинамического метода ирригации корневых каналов, использование препаратов на основе гидроксида кальция и комбинации гидроксида кальция с йодоформом, с последующим

постоянным заполнением корневых каналов методами разогретой гутаперчи.

Определена сравнительная успешность применения различных схем эндодонтического лечения зубов с периапикальной деструкцией. на основе оптической денситометрии, периапикального индекса и ПЦР анализа.

Практическая значимость полученных результатов

В результате проведенных исследований для практической стоматологии предложена наиболее эффективная схема эндодонтического лечения постоянных зубов с апикальным периодонтитом.

Апробация результатов исследования

Материалы по теме исследования обсуждены и доложены на: VII Международном конгрессе Грузинской Ассоциации Стоматологов (Батуми, 2011); Актуальные вопросы современной медицины: материалы III Международной конференции Прикаспийских государств, Астрахань, 4–5 октября 2018; II и III Международном конгрессе по пародонтологии и эстетической стоматологии – ESTEPERIO (Баку, 2016, 2018); VII Международная научная конференция «General question of world science» 31 Июль 2019, Амстердам.

Материалы диссертации обсуждены на заседании кафедры терапевтической стоматологии Азербайджанского медицинского университета (АМУ) (25.12.2019, протокол № 4), на научном семинаре Диссертационного Совета ED 2.05 при АМУ (протокол № 8 от 07.06.2021).

Место выполнения работы

Учебная Стоматологическая клиника Азербайджанского Медицинского Университета, стоматологическая клиника «5ADent» при компании «Ahmedbeyli MMC» и лаборатория лечебно-диагностического центра при компании «Шафа MMC».

Внедрение результатов исследования в практику

Результаты настоящего исследования используются в учебном процессе кафедры Терапевтической стоматологии и учебной стоматологической клиники Азербайджанского медицинского университета, а также в практической работе

стоматологических клиник и кабинетов гг. Баку и Гянджа.

Публикации

По теме диссертационного исследования опубликовано 16 научных работ, в том числе 11 журнальных статей (7 статьи в зарубежных изданиях) и 5 тезиса (3 зарубежом).

Структура и объем диссертации

Работа изложена на 154 (200 178 знаков) страницах компьютерного текста и состоит из следующих глав: введение (5 стр., 6710 знака), обзор литературы (21 стр., 36 853 знака), глава материалов и методов исследования (19 стр., 20 713 знака), глава результатов рентгенологического исследования (23 стр., 23 461 знаков), глава результатов оптической денситометрии (22 стр., 22 213 знаков), глава результатов периапикального индекса (РАI) (32 стр., 39 353 знаков), глава результатов молекулярно-генетического исследования ПЦР анализом микрофлоры корневых каналов на фоне эндодонтического лечения зубов с периапикальной деструкцией (7 стр., 10 278 знаков), заключение (21 стр., 31 771 знаков), выводы (1 стр., 1 413 знаков), практические рекомендации (1 стр., 730 знаков), указатель литературы (31 стр.). Диссертация иллюстрирована 28 таблицами, 10 графиками и 19 рисунками. Библиографический указатель включает 261 источников.

МАТЕРИАЛЫ И МЕТОДЫ ИССЛЕДОВАНИЯ

Были исследованы 124 зуба вылеченных с диагнозом хронический апикальный периодонтит с периапикальной деструкцией размером от 1,8 мм до 5,9 мм в четырех группах по 31 в каждой.

В первой группе применялась временная лечебная паста на основе кальция гидроксида три раза с интервалом по 7-14 дней, ультразвуковая активация гипохлорита натрия, гидродинамическая ирригация и диодный лазер.

Во второй группе - временная лечебная паста на основе кальция гидроксида три раза с интервалом по 7-14 дней с последующей долгосрочной временной obturацией пастой на

основе кальция гидроксида с йодоформом, ультразвуковая активация гипохлорита натрия, гидродинамическая ирригация.

В третьей группе - временная лечебная паста на основе кальция гидроксида три раза с интервалом по 7-14 дней с последующей долгосрочной временной obturацией кальций гидроксида с йодоформом, ультразвуковая активация гипохлорита натрия в корневом канале, гидродинамическая ирригация и диодный лазер.

В четвертой группе применялась временная лечебная паста на основе кальция гидроксида три раза с интервалом по 7-14 дней и ультразвуковой активации гипохлорита натрия.

Измерение размера периапикальной деструкции проводилась посредством программы «Measure length» оперативной системы Sidexis (Sirona). С помощью электронной линейки проводились измерение по горизонтальной и вертикальной прямой и по полученным цифровым данным вычислялась среднее значение (мм), которое и характеризовало состояние очага деструкции в периапикальной области, а также восстановление костной ткани в очаге деструкции в процессе и после лечения.

Оценку состояния периапикальных тканей по данным оптической денситометрии (%) проводили до лечения и непосредственно перед постоянной obturацией корневых каналов на основании данных цифрового интраорального рентгенологического исследования.

Клиническое обследование включало осмотр, пальпацию, перкуссию. Рентгенологическое обследование использовали для определения степени obturации корневых каналов, степени проходимости, состояния околоверхушечных тканей (расширение периодонтальной щели, разрежение костной ткани).

Оценку клинического-рентгенологического состояния околозубных тканей проводили до лечения и в динамике. Так, оценку состояния периапикальных тканей 124 зубов проводили посредством периапикального индекса PAI (баллы) на основе радиовизиографических рентгеновских снимков. Оценку

проводили: перед лечением, непосредственно перед окончательным заполнением корневого канала, и через 6, 12, 24, 36-60 месяцев после obturации. При рентгенологическом исследовании оценку состояния проводили на основании данных интраорального, панорамного и КТ исследования, данных локальной денситометрии.

Диагноз ставили согласно классификации болезней для применения в стоматологии принятой ВОЗ в 1997 г. (МКБ-10: раздел K00-K14 «Болезни полости рта, слюнных железы и челюстей»).

Для выявления различия по гендерному, челюстному и возрастному фактору, все четыре группы были разделены на две подгруппы. Среди обследуемых пациентов было 81 (65,3%) женщин и 43 (34,7%) мужчины в возрасте от 16 до 78 лет ("менее" и "более" 45 лет). Вылеченных зубов на нижней челюсти было 75 (60,5%), а на верхней челюсти 49 (39,5%).

Микробиологическое исследование микрофлоры корневого канала проводилось методом Полимерно-Цепной Реакции (PCR Real-time). Оценивалось качественное и количественное микробиологическое содержимое корневого канала. Забор материала проводили до лечения и непосредственно перед постоянным заполнением корневого канала в 40-ка корневых каналах.

Протокол забора материала из корневого канала для ПЦР анализа проводился согласно протоколу Экспертного Совета Университета штата Коннектикут «Центр здоровья»¹⁴. Цель и сфера исследования были объяснены пациентам, проходящим эндодонтическое лечение зубов с деструктивными формами АП.

Пациенты, которые согласились принять участие в исследовании, не принимали антибиотики за 3 месяца до и в ходе настоящих исследований.

14. *Ashraf F.* PCR-Based Identification of Bacteria Associated with Endodontic Infections. / F.F. Ashraf, J. Barry, M. Caimano [et al.] // *J Clin Microbiol.*, 2002, v. 40, No 9, p.p. 3223-31.

Исследовались 13 видов сложнокультивируемой анаэробной микрофлоры и грибов: *Porphyromonas endodontalis*; *Porphyromonas gingivalis*; *Aggregatibacter actinomycetemcomitans*; *Treponema denticola*; *Tannerella forsythia*; *Prevotella intermedia*; *Fusobacterium nucleatum*; *Enterococcus faecalis*, *E. faecium*; *Streptococcus spp.*; *Candida albicans*; *Candida crusei*; *Candida glabrata*.

Статистическая обработка результатов

Результаты исследования обработаны методом вариационной статистики. Для характеристики группы однородных единиц были определены их средние арифметические величины (M) и ее стандартная ошибка (m). При изучении качественных признаков были определены абсолютные численности групп и их доли, выраженные в процентах.

В целях статистической обработки данных были применены непараметрические методы оценки различий показателей – U-критерий Манна-Уитни (Mann–Whitney U-test) для независимых групп и парный критерий Вилькоксона (two-sided Wilcoxon). Статистическое различие между группами считалось достоверным при значении $p < 0,05$.

Статистическая обработка полученных данных проводилась на персональном компьютере с использованием редактора электронных таблиц MS Excel и комплекта статистических программ MedCalc 12.7.8.

РЕЗУЛЬТАТЫ ИССЛЕДОВАНИЯ И ИХ ОБСУЖДЕНИЕ

Оценка размеров периапикальных деструктивных изменений на фоне эндодонтического лечения зубов является одним из основных и показательных критериев, определяющих успешность лечения.

Выявлено, что за весь период лечения в первой группе исследования, произошло изменение среднего размера дефекта (СРД) с $3,63 \pm 0,18$ мм до $1,85 \pm 0,17$ мм, $p > 0,001$, показатель уменьшения размера дефекта составил (УРД) $1,77 \pm 0,19$ мм. Во

второй группе, произошло изменение размера дефекта с $3,72 \pm 0,19$ мм до $1,36 \pm 0,15$ мм, $p > 0,001$, показатель уменьшения размера дефекта составил $2,36 \pm 0,16$ мм. В третьей группе, произошло изменение размера дефекта с $3,74 \pm 0,20$ мм до $1,17 \pm 0,12$ мм, $p > 0,001$, показатель уменьшения размера дефекта составил $2,57 \pm 0,17$ мм. В четвертой группе, произошло изменение размера дефекта с $3,64 \pm 0,19$ мм до $1,99 \pm 0,20$ мм, $p > 0,001$, показатель уменьшения размера дефекта составил - $1,65 \pm 0,18$ мм (таблица 1).

Таблица 1.

Динамика периапикальных деструктивных изменений по показателям среднего размера дефекта (СРД).

Группы	Показатели	До лечения	После лечения	УРД после	ВЛ
I	$M \pm m$	$3,63 \pm 0,18$	$1,85 \pm 0,17$	$1,77 \pm 0,19$	$36,1 \pm 0,91$
	P_0		$<0,001$		
II	$M \pm m$	$3,72 \pm 0,19$	$1,36 \pm 0,15$	$2,36 \pm 0,16$	$139,4 \pm 4,71$
	P_0		$<0,001$		
	P_1	$>0,05$	$<0,05$	$<0,05$	$<0,001$
III	$M \pm m$	$3,74 \pm 0,20$	$1,17 \pm 0,12$	$2,57 \pm 0,17$	$138,6 \pm 5,10$
	P_0		$<0,001$		
	P_1	$>0,05$	$<0,01$	$<0,01$	$<0,001$
	P_2	$>0,05$	$>0,05$	$>0,05$	$>0,05$
IV	$M \pm m$	$3,64 \pm 0,19$	$1,99 \pm 0,20$	$1,65 \pm 0,18$	$35,9 \pm 1,03$
	P_0		$<0,001$		
	P_1	$>0,05$	$>0,05$	$>0,05$	$>0,05$
	P_2	$>0,05$	$<0,05$	$<0,01$	$<0,001$
	P_3	$>0,05$	$<0,01$	$<0,001$	$<0,001$

Примечание: статистическая достоверность различия относительно до лечения – P_0 (парный тест Вилькоксона) и групп 1, 2, 3 – соответственно P_1, P_2, P_3 (U-тест Манна-Уитни)

Исходные показатели размера дефектов в кости до начала лечения не имели статистических различий по группам, однако, после лечения полученные аналогичные показатели имели статистические различия по всем группам ($p < 0,001$) по сравнению с исходными.

При сравнение данных о среднем размере дефекта, полученных после лечения, по группам наблюдалась статистическая разница ($p < 0,05$) в показателях, определяющих уменьшении размере дефекта во второй и третьей группах исследования по сравнению с первой и четвертой. Это свидетельствует о большей успешности апробированных схем лечения во второй и третьей группах исследования на репаративные процессы в зоне воспалительно-деструктивных изменений.

Исследуемые показатели уменьшения размера дефекта составил во второй и третьей группах статистически не отличались, однако, улучшение процесса репарации кости в третьей группе имела лучшую тенденцию к восстановлению, чем во второй. В итоге наилучшая динамика репарации кости определялась в третьей группе исследования.

Выявлено, что за весь период лечения в первой группе в подгруппе нижняя челюсть произошло уменьшение размера дефекта с $4,07 \pm 0,21$ мм до $2,05 \pm 0,26$ мм, уменьшение размера дефекта составило $2,01 \pm 0,27$ мм. В подгруппе верхняя челюсть уменьшение размера дефекта с $3,21 \pm 0,26$ мм до $1,67 \pm 0,21$ мм, уменьшение размера дефекта составило $1,54 \pm 0,25$ мм. Во второй группе произошло уменьшение размера дефекта, в подгруппе нижняя челюсть с $3,80 \pm 0,23$ мм до $1,44 \pm 0,22$ мм, уменьшение размера дефекта составило $2,62 \pm 0,23$ мм, а в подгруппе верхняя челюсть при с $3,58 \pm 0,34$ мм до $1,23 \pm 0,19$ мм, уменьшение размера дефекта составило - $2,35 \pm 0,27$ мм. В третьей группе, произошло уменьшение размера дефекта в подгруппе нижняя челюсть, с $3,53 \pm 0,26$ мм до $1,08 \pm 0,17$ мм, а в подгруппе "верхняя челюсть" с $4,08 \pm 0,27$ мм до $1,32 \pm 0,15$ мм, уменьшение размера дефекта составило - $2,77 \pm 0,26$ мм ($p < 0,05$). А в четвертой группе, от начала и до завершения эндодонтического лечения, в

подгруппе "нижняя челюсть" произошло уменьшение размера дефекта с $3,67 \pm 0,23$ мм до $2,01 \pm 0,21$ мм, уменьшение размера дефекта составило $1,56 \pm 0,18$ мм, в подгруппе "верхняя челюсть" уменьшение размера дефекта с $3,57 \pm 0,37$ мм до $1,95 \pm 0,43$ мм, уменьшение размера дефекта составило $1,79 \pm 0,42$ мм. (график 1).

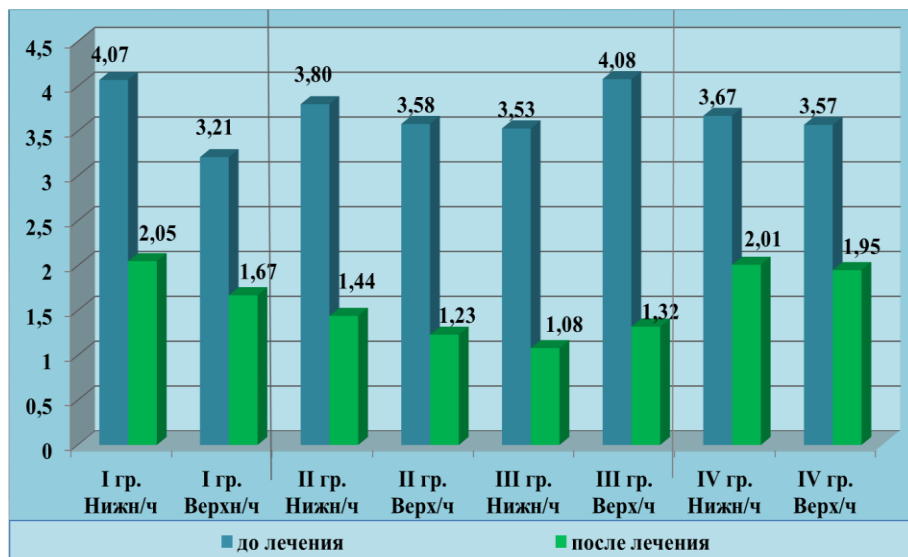


График 1. Показателей среднего размера дефекта до и после эндодонтического лечения по "челюстному фактору".

Статистических различий по гендерному и возрастному принципу не определено. Однако в подгруппе "верхняя челюсть" в сравнении с "нижняя челюсть" третьей опытной группы исследовании имелись статистические различия, что свидетельствует о положительном воздействии применения диодного лазера в лечении.

С целью сравнения успешности применения различных схем эндодонтического лечения зубов с воспалительно-деструктивными изменениями в периапикальной области, по оценке динамики изменения плотности костной ткани в

околоверхушечной зоне, исследована оптическая денситометрия цифровых рентгеновских снимков.

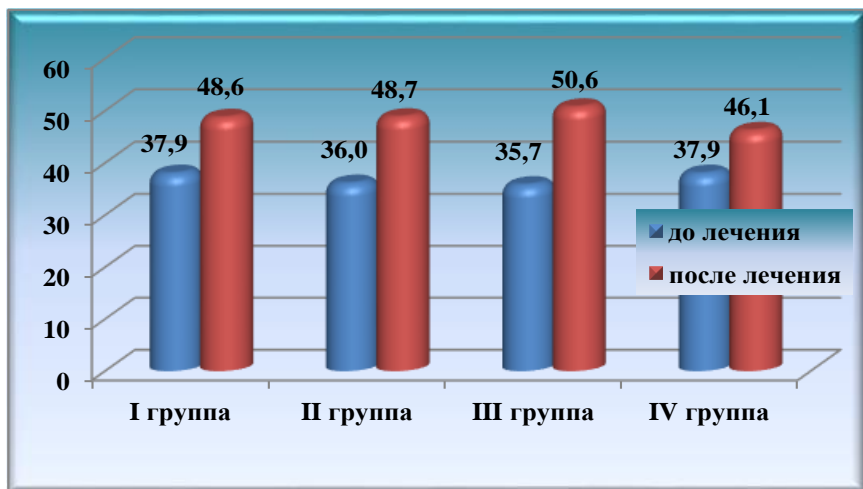


График 2. Показатели оптической денситометрии в периапикальной области.

Выявлено, что за весь период лечения в первой группе, произошло усиление плотности кости в периапикальной области с $37,9 \pm 0,18\%$ до $48,6 \pm 1,63\%$ ($p < 0,001$), (улучшение плотности кости УПК - $10,7 \pm 1,10\%$). В этой группе время лечения (ВЛ) составило $36,1 \pm 0,91$ дней. Во второй группе, произошло усиление плотности кости в периапикальной области с $36,0 \pm 1,87\%$ до $48,7 \pm 1,62\%$ ($p < 0,001$), (улучшение плотности кости - $12,7 \pm 1,28\%$). В этой группе время лечения составило - $139,4 \pm 4,71$ дней. В третьей группе, произошло усиление плотности кости в периапикальной области с $35,7 \pm 1,76\%$ до $50,6 \pm 1,51\%$ ($p < 0,001$), (улучшение плотности кости - $14,9 \pm 1,38\%$). В этой группе время лечение составило - $138,6 \pm 5,10$ дней. В четвертой группе, произошло усиление плотности кости с $37,9 \pm 1,78\%$ до $46,1 \pm 1,72\%$ ($p < 0,01$), (улучшение плотности кости - $8,2 \pm 1,05\%$). В этой группе

исследования время лечения составило $35,9 \pm 1,03$ дней (график 2).

Анализ данных оптической денситометрии по состоянию околоверхушечной кости зубов, подвергнутых различным схемам эндодонтического лечения, определил наилучшую динамику репарации периапикальных тканей в третьей опытной группе зубов.

При сравнение данных денситометрии в первой и третьей группах выявлено, что применение гидроксида кальция с йодоформом сроком для 2-ой группы - $139,4 \pm 4,71$ дней и для 3-ей группы - $138,6 \pm 5,10$ дней, привело к улучшению репарации на + 4,2%. Это свидетельствует о том, что сочетанное применение гидроксид кальция с йодоформом усиливает репаративные процессы в кости.

Аналогичная ситуация определена при сравнении показателей, определяющих степень репаративных процессов в кости, после апробирования схем лечения во второй и третьей группах, где применение диодного лазера усилило репарацию на + 2,2%.

Применение диодного лазера в сочетании с гидродинамической ирригацией (первая и четвертая группы) привело к улучшению репарации кости на +2,5%. Следовательно, гидродинамический метод обработки корневого канала также способствует усилению процессов репарации + 0,3%.

Выявлено, что за весь период лечения в первой группе, в женской подгруппе показатель оптической денситометрии изменился с $41,1 \pm 2,15\%$ до $49,4 \pm 1,92\%$, показатель улучшение плотности кости составило $8,4 \pm 0,96\%$.; в мужской подгруппе показатель оптической денситометрии изменился с $32,9 \pm 3,68\%$ до $47,3 \pm 2,98\%$, показатель УПК составило $14,4 \pm 1,98\%$ ($p < 0,05$). Во второй группе, произошло усиление плотности кости в периапикальной области, в женской подгруппе второй группы показатель оптической денситометрии изменился с $36,8 \pm 2,28\%$ до $48,5 \pm 2,13\%$, показатель УПК составило $11,8 \pm 1,31\%$. В мужской подгруппе второй группы показатель оптической

денситометрии изменился с $34,5 \pm 3,38$ % до $49,2 \pm 2,46$ %, при этом УПК составил $14,7 \pm 2,88$ %. В третьей группе, где произошло усиление плотности кости в периапикальной области с $34,0 \pm 2,00$ % до $48,6 \pm 1,95$ %, показатель улучшения плотности кости при этом составил $14,5 \pm 1,65$ %. В мужской подгруппе третьей группы показатель оптической денситометрии изменился с $34,0 \pm 2,00$ % до $48,6 \pm 1,95$ %, показатель УПК при этом составило - $14,5 \pm 1,65$ %. В контрольной группе, произошло усиление плотности кости, за весь период лечения в женской подгруппе произошло среднее значение оптической плотности с $38,7 \pm 2,59$ % до $46,1 \pm 2,38$ %, показатель УПК составило $7,4 \pm 1,46$ %. В мужской подгруппе четвертой группы среднее значение оптической плотности кости изменилось с $36,6 \pm 2,16$ % до $45,9 \pm 2,54$ %, показатель улучшение плотности кости составило $9,3 \pm 1,44$ %.

Для определения влияния пола на успешность лечения у женщин и мужчин была исследована сравнительная эффективность различных схем эндодонтического лечения зубов с воспалительно-деструктивными патологическими процессами в апикальной области на основе показателей оптической денситометрии. Анализ по гендерному фактору выявил более активную репарацию пораженной костной ткани в мужской подгруппе в третьей группе исследования.

Статистический анализ данных оптической денситометрии не выявил влияния возрастного фактора на успешность эндодонтического лечения зубов с воспалительно-деструктивными процессами в периапикальной области.

Сравнительный анализ данных денситометрии, свидетельствует о более выраженной благоприятной ситуации состояния околоверхушечных тканях в подгруппе зубов верхней челюсти первой и второй групп исследования. Об этом свидетельствует, то что за весь период лечения в первой группе, в подгруппе нижняя челюсть произошло улучшение плотности кости с $34,3 \pm 3,23$ % до $45,2 \pm 2,61$ %, показатель улучшение плотности кости составил $10,9 \pm 1,58$ %.; в подгруппе верхняя челюсть улучшение плотности кости с $41,3 \pm 2,32$ % до

51,8±1,70% ($p<0,05$), улучшение плотности кости составил 10,6±1,58 %. Во второй группе произошло изменение данных оптической денситометрии в подгруппе нижняя челюсть, от начала и до завершения эндодонтического лечения с 34,7±2,38% до 46,4±2,24%, улучшение плотности кости составил 11,7±1,08%. В подгруппе верхняя челюсть оптическая плотность кости изменилась с 38,2±3,02% до 52,5±1,86 %, улучшение плотности кости составило - 14,3±2,68%. В третьей группе произошло изменение данных оптической денситометрии в подгруппе нижняя челюсть, от начала и до завершения эндодонтического лечения с 34,1±2,54% до 50,3±1,90%, улучшение плотности кости составило - 16,2±1,86%. В подгруппе верхняя челюсть от начала и до завершения эндодонтического лечения с 38,2±2,05 % до 51,0±2,58 %, улучшение плотности кости составило - 12,8±1,96%. В четвертой группе в подгруппе нижняя челюсть произошло изменение данных оптической денситометрии с 37,8±2,21% до 45,0±2,00%, улучшение плотности кости составило 7,2±1,05%. В подгруппе верхняя челюсть изменение данных оптической денситометрии с 38,1±3,16% до 48,2±3,33%, улучшение плотности кости составило 10,1±2,37%.

Количественная оценка результатов эндодонтического лечения зубов с воспалительно-деструктивными патологическими процессами в периодонте до, в динамике, после и за 36-60 месяца после завершения лечения, была осуществленная при помощи периапикального индекса PAI, который базируется на данных о зависимости между рентгенологической картиной и результатами гистологического исследования околоверхушечных тканей и в соответствии с этим позволяет объективно оценить эффективность апробированных схем лечения.

Исходные данные отражающие оценку рентгенологических изменений в периапикальной области, до начала лечебных мероприятий, полученные во всех группах исследования, статистически не отличались друг от друга и были практически идентичны. Среднее значение

периапикального индекса РАІ в опытных группах исследования определялось в пределах $3,97 \pm 0,11$ - $4,19 \pm 0,11$ баллов, в контрольной - $3,97 \pm 0,13$ баллов.

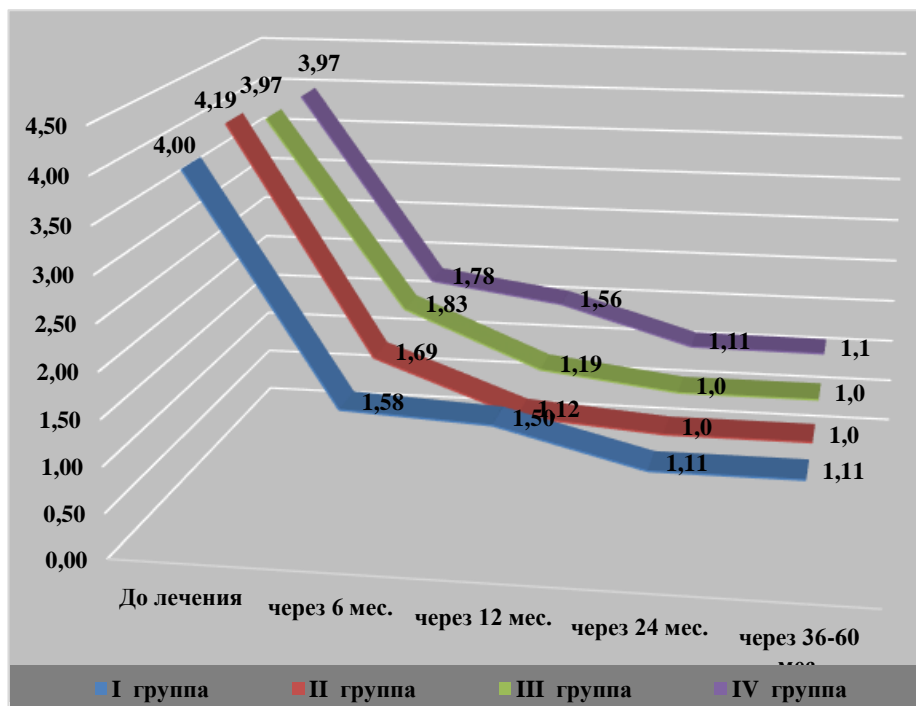


График 3. Показатели периапикального индекса РАІ.

Выявлено, что за весь период лечения в первой группе произошло изменение периапикального индекса РАІ с $4,00 \pm 0,12$ до $2,45 \pm 0,15$ баллов (редукция периапикального индекса составило $1,55 \pm 0,13$ баллов). Так в первой группе от начала до 36-60 месяцев наблюдения привило к снижению показания индекса РАІ на 2,89 балла ($p > 0,05$). Применение во второй группе произошло уменьшение периапикального индекса РАІ от начала до 36-60 месяцев наблюдения на 3,19 балла ($p > 0,05$). Применение в третьей группе произошло уменьшение периапикального индекса РАІ от начала до 36-60 месяцев

наблюдения на 2,97 балла ($p > 0,05$). В четвертой группе от начала лечения до 36-60 месяцев наблюдения привило к снижению показания индекса PAI на 2,87 балла ($p > 0,05$) (график 3).

Таким образом, анализируя полученные данные индекса PAI по состоянию периапикальных дефектов зубов, подвергнутых различным схемам эндодонтического лечения, наилучшая динамика репарации пораженных околоверхушечных тканей определена во второй и третьей группах, а наименьшая - в четвертой группе исследования.

Статистические различия по показателю индекса PAI во всех группах по гендерному, челюстному и возрастному факторам за период после завершения лечения и периодических контролей до завершения наблюдения выявил позитивную динамику восстановления периапикальной кости.

Для изучения влияния применения различных схем эндодонтического лечения на репаративные процессы у зубов с деструктивными процессами в периапикальной области на количественное и качественное содержание микроорганизмов в корневом канале был проведен ПЦР анализ (PCR, Real Time-полимерная цепная реакция в реальном времени (GE/mL)) микрофлоры корневого канала до и сразу перед завершения эндодонтического лечения.

Был проведен сравнительный количественный и качественный анализ 13 сложнокультивируемых штаммов микроорганизмов, Грам-положительных (3) и Грам-отрицательных (7), облигатно анаэробных (6) и факультативно анаэробных (4) и грибки (3), как *Porphyromonas endodontalis* (*P.endodontalis*), *Porphyromonas gingivalis* (*P.gingivalis*), *Aggregatibacter actinomycetemcomitans* (*A.actinomycetemcomitans*), *Treponema denticola* (*T. denticola*), *Tannerella forsythia* (*T.forsythia*), *Prevotella intermedia* (*P.intermedia*), *Fusobacterium nucleatum* (*F.nucleatum*), *Streptococcus* spp (*S.spp.*), *Enterococcus faecalis* (*E.faecalis*), *Enterococcus faecium* (*E.faecium*), *Candida albicans* (*C.albicans*), *Candida crusei* (*C. crusei*), *Candida glabrata*

(*C.glabrata*). Было обследована микрофлора в 40-ка корневом канале до и сразу перед эндодонтическим лечением

Микрофлора корневого канала методом ПЦР-анализа была исследована у 10 пациентов в каждой из групп. В первой опытной группе пациентов количественный анализ микрофлоры корневого канала, проведенный до начала эндодонтического лечения, выявил микроорганизмы *P.endodontalis* - у двух из десяти (20%) исследованных пациентов с титром $2,5 \times 10^5$ GE/mL и $2,3 \times 10^4$ GE/mL; микроорганизмы *P.gingivalis* - у двух пациентов (20%) с титром $7,4 \times 10^3$ GE/mL и $6,9 \times 10^4$ GE/mL; микроорганизмы *T. denticola* - у двух пациентов (20%) с титром $3,2 \times 10^5$ GE/mL и $3,0 \times 10^6$ GE/mL; микроорганизмы *T.forsythia* - у двух пациентов (20%) с титром $5,1 \times 10^5$ GE/mL и $5,3 \times 10^4$ GE/mL; микроорганизмы *F.nucleatum* - у шести пациентов (60%), соответственно, с титром $4,9 \times 10^2$ GE/mL, $3,9 \times 10^3$ GE/mL, $2,8 \times 10^3$ GE/mL, $5,0 \times 10^2$ GE/mL, $2,7 \times 10^4$ GE/mL и $4,0 \times 10^3$ GE/mL. Качественный анализ микрофлоры корневого канала, проведенный также до начала эндодонтического лечения выявил микроорганизмы *S.spp.* у восьми пациентов (80%), микроорганизмы *E.fecalis/E.faecium* у двух пациентов (20%), *C.albicans* - у двух пациентов (20%). Количественный анализ микрофлоры корневого канала в этой группе пациентов не выявил наличие микроорганизма *A. actinomycetemcomitans* и *P.intermedia*, а качественный - микроорганизмов *C. crusei* и *C.glabrata* (график 4).

Повторный количественный и качественный ПЦР-анализ, проведенный сразу перед завершением эндодонтического лечения в этой группе пациентов, показал, что применение схемы лечения с временной лечебной пасты на основе кальция гидроксида три раза с интервалом по 7-14 дней, ультразвуковой активации гипохлорита натрия, гидродинамической ирригации и диодного лазера, приводит к полному ингибированию всех видов микроорганизмов, выявленных в корневых каналах до начала лечения.

Во второй опытной группе пациентов количественный анализ микрофлоры корневого канала, проведенный до начала

эндодонтического лечения, выявил микроорганизмы *P.endodontalis* у четыре из десяти (40%) исследованных пациентов соответственно с титром $2,0 \times 10^3$ GE/mL, $3,1 \times 10^{10}$ GE/mL, $2,0 \times 10^2$ GE/mL, $3,0 \times 10^3$ GE/mL; микроорганизмы *P.gingivalis* - у двух пациентов (20%) соответственно с титром $1,2 \times 10^2$ GE/mL и $4,7 \times 10^4$ GE/mL, микроорганизмы; *T. denticola* - у четырех пациентов (40%) с титром $4,6 \times 10^5$ GE/mL, $2,8 \times 10^3$ GE/mL, $4,5 \times 10^4$ GE/mL, $3,6 \times 10^3$ GE/mL; микроорганизмы *T.forsythia* - у шести пациентов (60%) с титром $1,9 \times 10^4$ GE/mL, 12 GE/mL, $4,7 \times 10^5$ GE/mL, $4,5 \times 10^4$ GE/mL, 15 GE/mL, $2,0 \times 10^6$ GE/mL; микроорганизмы *P.intermedia* - у двух пациентов (20%) с титром $1,0 \times 10^4$ GE/mL и $1,2 \times 10^4$ GE/mL; микроорганизмы *F.nucleatum* - у десяти пациентов (100%), соответственно, с титром 5×10^3 GE/mL, $5,4 \times 10^5$ GE/mL, $3,6 \times 10^3$ GE/mL, $1,2 \times 10^2$ GE/mL, $3,9 \times 10^4$ GE/mL, $5,8 \times 10^3$ GE/mL, $5,2 \times 10^5$ GE/mL, 4×10^3 GE/mL, $3,5 \times 10^3$ GE/mL, $1,3 \times 10^4$ GE/mL. Качественный анализ микрофлоры корневого канала, проведенный также до начала эндодонтического лечения выявил микроорганизмы *S.spp.* у десяти пациентов (100%), *S.albicans* и *S.crusei* - у двух пациентов (по 20%). Количественный анализ микрофлоры корневого канала в этой группе пациентов не выявил наличие микроорганизма *A.actinomycetemcomitans* качественный - микроорганизмов *E.fecalis/E.faecium* и *C. glabrata*.

Повторный ПЦР-анализ, проведенный сразу перед завершением эндодонтического лечения в этой группе пациентов, показал, что применение временной лечебной пасты на основе кальция гидроксида три раза с интервалом по 7-14 дней с последующей долгосрочной временной obturацией пастой на основе кальция гидроксида с йодоформом, ультразвуковой активацией гипохлорита натрия, гидродинамической ирригации, происходит значительное изменение состава микрофлоры выявленной до начала лечения. Количественный анализ определил полное ингибирование микроорганизмов *T. denticola* и *P. intermedia*. Микроорганизмы *P.endodontalis* были полностью подавлены у трех пациентов

(30%), а у одного определено значительное ингибирование (10%) с титра $2,0 \times 10^2$ до 85 GE/mL ; микроорганизмы *P.gingivalis* были полностью подавлены у одного пациента (10%), и у одного (10%) определено значительное ингибирование с титра $4,7 \times 10^4$ до $7,4 \times 10^2 \text{ GE/mL}$; микроорганизмы *T.forsythia* были полностью подавлены у пяти пациентов (50%), и у одного (10%) определено значительное ингибирование с титра $4,5 \times 10^4$ до 56 GE/mL ; микроорганизмы *F.nucleatum* были полностью подавлены у шести пациентов (60%), и у четырех (40%) определено значительное ингибирование, соответственно, с титра $5,4 \times 10^5$ до $1,8 \times 10^3 \text{ GE/mL}$, с титра $1,2 \times 10^2$ до 75 GE/mL , $5,8 \times 10^3$ до $3,8 \times 10^3 \text{ GE/mL}$ и $5,2 \times 10^5$ до $1,6 \times 10^3 \text{ GE/mL}$. Качественный анализ определил полное ингибирование (100%) в корневых каналах микроорганизмов *C.albicans*, *C. crusei* и *S.spp.*, у шести пациентов из десяти.

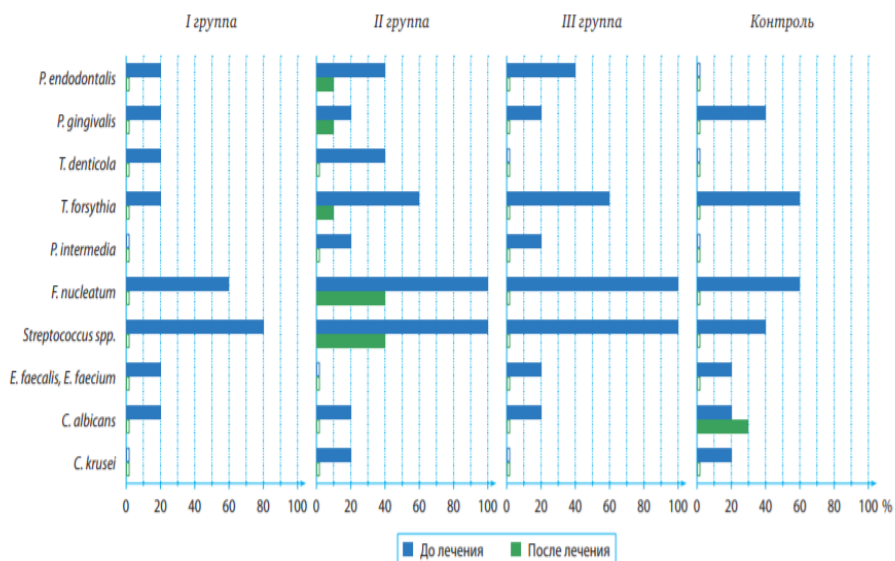


График 4. Количественный и качественный ПЦР-анализ содержимого микрофлоры корневого канала.

В третьей опытной группе пациентов количественный анализ микрофлоры корневого канала, проведенный до начала эндодонтического лечения, выявил микроорганизмы *P.endodontalis* у четырех из десяти исследованных пациентов (40%), соответственно, с титром $2,0 \times 10^2$ GE/mL, $3,7 \times 10^2$ GE/mL, $1,8 \times 10^3$ GE/mL, $3,5 \times 10^3$ GE/mL; микроорганизмы *P.gingivalis* - у двух пациентов (20%) с титром $1,7 \times 10^3$ GE/mL и $1,5 \times 10^4$ GE/mL; микроорганизмы *T.forsythia* - у шести пациентов (60%), соответственно, с титром $2,6 \times 10^3$ GE/mL, $6,2 \times 10^2$ GE/mL и $2,6 \times 10^2$ GE/mL, $2,3 \times 10^3$ GE/mL, $5,3 \times 10^4$ GE/mL, $3,5 \times 10^3$ GE/mL; микроорганизмы *P.intermedia* - у двух пациентов (20%) с титром $3,1 \times 10^3$ GE/mL и $2,9 \times 10^3$ GE/mL; микроорганизмы *F.nucleatum* - у десяти пациентов (100%), соответственно, с титром 48 GE/mL, $2,8 \times 10^3$ GE/mL, $1,8 \times 10^2$ GE/mL, $1,8 \times 10^2$ GE/mL, $2,1 \times 10^2$ GE/mL, 50 GE/mL, $3,0 \times 10^4$ GE/mL, $1,6 \times 10^2$ GE/mL, $1,7 \times 10^4$ GE/mL, $2,2 \times 10^2$ GE/mL.

Качественный анализ микрофлоры корневого канала, проведенный также до начала эндодонтического лечения выявил микроорганизмы *S.spp.* у десяти пациентов (100%), *E.fecalis/E.faecium* у двух пациентов (20%), *C.albicans* - у двух пациентов (20%).

Количественный анализ микрофлоры корневого канала в этой группе пациентов не выявил наличие микроорганизма *A.actinomycetemcomitans*, *T.denticola* а качественный - микроорганизмов *C. crusei* и *C.glabrata*.

Повторный количественный и качественный ПЦР-анализ, проведенный сразу перед завершением эндодонтического лечения в этой группе пациентов, показал, что применение в апробированной схеме лечения с применением временной лечебной пасты на основе кальция гидроксида три раза с интервалом по 7-14 дней с последующей долгосрочной временной obturацией кальций гидроксидом с йодоформом, ультразвуковой активацией гипохлорита натрия в корневом канале, гидродинамической ирригации и диодного лазера, как и в первой опытной группе пациентов, приводит к полному

ингибированию всех видов микроорганизмов, выявленных в корневых каналах до начала лечения.

В четвертой группе пациентов количественный анализ микрофлоры корневого канала, проведенный до начала эндодонтического лечения, выявил микроорганизмы *P.gingivalis* - у четырех пациентов (40%) из десяти, соответственно, с титром $1,4 \times 10^4$ GE/mL, 23 GE/mL, $1,8 \times 10^3$ GE/mL, 20 GE/mL; микроорганизмы *T.forsythia* - у шести пациентов (60%), соответственно, с титром $3,4 \times 10^4$ GE/mL, $5,2 \times 10^5$ GE/mL, 13 GE/mL, $5,6 \times 10^5$ GE/mL, 20 GE/mL, $3,0 \times 10^4$ GE/mL; микроорганизмы *F.nucleatum* - у шести пациентов (60%), соответственно, с титром 39 GE/mL, $4,6 \times 10^4$ GE/mL, $4,1 \times 10^5$ GE/mL, $3,9 \times 10^3$ GE/mL, 42 GE/mL, $5,2 \times 10^4$ GE/mL,

Качественный анализ микрофлоры корневого канала, проведенный также до начала эндодонтического лечения выявил микроорганизмы *S.spp.* у четырех пациентов (40%), микроорганизмы *E.fecalis/E.faecium* у двух пациента (20%), *C.albicans* - у четырех пациентов (40%), *C. crusei* - у двух пациентов (20%).

Количественный анализ микрофлоры корневого канала в этой группе пациентов не выявил наличие микроорганизмов *P.endodontalis*, *A.actinomycetemcomitans*, *T. denticola* и *P.intermedia*, а качественный - *C.glabrata*.

Повторный количественный и качественный ПЦР-анализ, проведенный сразу перед завершением эндодонтического лечения в этой группе пациентов, показал, что применение в апробированной схеме лечения с применением временной лечебной пасты на основе кальция гидроксида три раза с интервалом по 7-14 дней и ультразвуковой активации гипохлорита натрия, приводит к полному ингибированию всех видов микроорганизмов, выявленных в корневых каналах до начала лечения, кроме микроорганизма *C.albicans* у одного пациента.

Все схемы лечения, апробированные во всех четырех группах, определили высокую антимикробную активность. Наибольшее и полное ингибирование микроорганизмов

определено у пациентов первой опытной группы, схема лечения которой включало применение лечебной пасты на основе кальций гидроксида три раза с интервалом по 7-14 дней, ультразвуковую активацию гипохлорита натрия, гидродинамическую ирригацию и диодного лазера и третьей опытной группы схема лечения которой включало применение лечебной пасты на основе кальция гидроксида три раза с интервалом по 7-14 дней с последующей долгосрочной временной obturацией кальций гидроксидом с йодоформом, ультразвуковой активацией гипохлорита натрия в корневом канале, гидродинамической ирригации и диодного лазера. Схемы лечения апробированной во второй опытной и четвертой группах, которые не предусматривали применение диодного лазера, были антимикробиологически менее активны.

Сделан вывод, что применение диодного лазера при эндодонтическом лечении зубов с периапикальной деструкцией, усиливает антибактериальную активность и способствует полному ингибированию исследованной патогенной микрофлоры в корневых каналах, что совпадает с результатами исследования Adham A. Azim et. al (2016)¹⁵ о наибольшей глубокой антибактериальной активностью применения лазера .

Полученные данные об исследовании вышеперечисленных бактерий из корневого канала согласуются с результатами исследований J.F. Siqueira et. al (2002)¹⁶, которые выявили доминирование пигментообразующих грамотрицательных анаэробов, что позволило им высказать предположение о важной роли этих бактерий в этиологии и развитии периодонтита.

15. *Azim A.A. Efficacy of 4 Irrigation Protocols in Killing Bacteria Colonized in Dentinal Tubules Examined by a Novel Confocal Laser Scanning Microscope Analysis. / A.A. Azim, H. Aksel, T. Zhuang [et al.] // Journal of Endodontics, 2016, v. 42, No 6, p.p.928-934.*

16. *Siquera J.F.Jr. Actinomyces species, Streptococci, and Enterococcus faecalis in primary root canal infections. / J.F.Jr. Siquera, I.N. Rocas, R. Souto [et al.] // J. Endod., 2002, v.28, No 3, p.p.168-172.*

ВЫВОДЫ

1. Апробирование различных схем эндодонтического лечения постоянных зубов с периапикальной деструкцией определил наилучший эффект уменьшения размера деструкции в третьей группе (от $3,74 \pm 0,17$ до $1,17 \pm 0,12$ мм), по сравнению с четвертой группой (от $3,64 \pm 0,19$ до $1,99 \pm 0,20$ мм) [9,16].
2. Применение диодного лазера в сочетании с гидродинамической ирригацией приводит к улучшению репарации кости на 2,5%, в то время, как только гидродинамический метод способствует усилению процессов репарации костной ткани на 0,3% [8,10].
3. На основании метода ПЦР анализа наибольшее и полное ингибирование патогенной микрофлоры корневых каналов выявлено в третьей опытной группе [14].
4. По данным модифицированного периапикального индекса РАІ на фоне эндодонтического лечения происходит снижение показания индекса РАІ в первой группе на 1,55 балла ($p > 0,001$), во второй - на 1,77 балла ($p > 0,001$), в третьей группе с наибольшим результатом на 1,84 балла ($p > 0,001$), и с наименьшим - в четвертой группе 1,29 балла ($p > 0,001$) [15].
5. На основании данных денситометрии определено, что применение гидроксида кальция с йодоформом, в зависимости от схемы лечения приводит к улучшению репарации костной ткани в периапикальной зоне на 2,2 - 4,2% [4,12].
6. По данным среднего размера дефекта и оптической денситометрии установлено, что структура кости верхней челюсти предрасположена к более активной репарации по сравнению со структурой более плотной кости нижней челюсти. Статистический анализ по гендерному фактору показателей оптической денситометрии кости свидетельствует о более активной репарации в костной ткани мужской подгруппе третьей основной группы исследования [4,8,11].

ПРАКТИЧЕСКИЕ РЕКОМЕНДАЦИИ

1. При консервативном лечении апикального периодонтита с периапикальной деструкцией рекомендуется применение схемы лечения с использованием временной лечебной пасты на основе кальция гидроксида три раза с интервалом по 7-14 дней с последующей долгосрочной временной obturацией пастой на основе кальция гидроксида с йодоформом (4 - 4,5 месяца), ультразвуковой активация гипохлорита натрия в корневом канале, гидродинамической ирригацией и применением диодного лазера.
2. Для диагностики и контроля динамики репаративных изменений в области очага деструкции на этапах эндодонтического лечения целесообразно проводить оценку на основе оптической денситометрии.
3. Внедрение апробированных методик лечения позволяет снизить количество осложнений в эндодонтическом лечении зубов с периапикальной деструкцией.

СПИСОК НАУЧНЫХ РАБОТ, ОПУБЛИКОВАННЫХ ПО ТЕМЕ ДИССЕРТАЦИИ:

1. Mamedzade R.E. Problems situations in endodontics. Treatment strategy and evaluation of success // VII International Congress of Georgian Stomatological Association. – Batumi: - 8-9 July, -2011.
2. Мамедзаде Р.Э. Применение лазерного излучения в эндодонтии // SAGLAMLIQ, -2016, № 2, -с.17-22.
3. Mamedzade R.E., Ahmedbeyli R.M. Management of horizontal root fracture in the middle third via intraradicular splinting using and MTA cement. Case report. // The 2st International congress of Periodontology and Esthetic dentistry, EstePerio. – Baku. -28-29 October, -2016, T4.
4. Мамедзаде Р.Э. Мониторинг динамики лечения зуба с периапикальной деструкцией костной ткани по показателям оптической денситометрии // СОВРЕМЕННАЯ Стоматология (Украина), -2016, №1(80), -с.18-21.
5. Мамедзаде Р.Э. Современные материалы, техники ирригации и активации в эндодонтическом лечении зубов //Вісник Стоматологiї, -2017, №1(98). -с.66-69.
6. Мамедзаде Р.Э. Нехирургическое лечение зубов с крупной периапикальной деструкцией//Современная СТОМАТОЛОГИЯ, -2017, №2(67). -с.77-80.
7. Мамедзаде Р.Э. Реабилитация зуба с осложненным переломом коронки и корня интраканальным шинированием с МТА/ Р.Э.Мамедзаде, Р.М.Ахмедбейли // Клиническая Стоматология, -2017, №2(82). -с.14-18.
8. Мамедзаде Р.Э. Результаты оптической денситометрии при лечении зубов с париапикальной деструкцией / Р.Э.Мамедзаде, Р.М.Ахмедбейли // СТОМАТОЛОГИЯ. Эстетика. Инновации, - 2018, №2(2). -с.251-256.
9. Мамедзаде Р.Э., Р.М.Ахмедбейли Оценка успешности различных схем эндодонтического лечения зубов с периапикальными деструктивными изменениями //Актуальные вопросы современной медицины: материалы III Международной

- конференции Прикаспийских государств, Астрахань, 4–5 октября, -2018, -с.119-120.
10. Mamedzade R.E. Effectiveness of the use of a diode laser in the treatment of permanent teeth with periapical lesions // The 3st International congress of Periodontology and Esthetic dentistry, EstePerio, -Baku, - 9-10 November, -2018, EP 208.
 11. Мамедзаде Р.Э. Влияние гендерного фактора на репарацию периапикальной костной ткани по показателям оптической денситометрии // Qafazin stomatoloji yenilikləri, -2018, №25, -s.73-81.
 12. Мамедзаде Р.Э. Анализ оптической денситометрией периапикальных деструктивных изменений / Р.Э.Мамедзаде, Р.М.Ахмедбейли//Azerbaijan Tibb Jurnalı, -2019, №1, -s.55-59.
 13. Мамедзаде Р.Э. Показатели оптической денситометрии костной ткани верхней и нижней челюстей // Azərbaycan Təbabətinin Müasir Nailiyyətləri, -2019, №1, -s. 40-45.
 14. Мамедзаде Р.Э. Характеристика успешности эндодонтического лечения зубов с периапикальной деструкцией методом ПЦР анализа // Клиническая Стоматология, Москва, -2019, №3, -с.20-24.
 15. Мамедзаде Р.Э. Оценка эффективности лечения зубов с периапикальной деструкцией по критериям периапикального индекса // VII International Scientific Conference: General question of world science. –Amsterdam, -31 July, -2019.
 16. Мамедзаде Р.Э. Клинико-рентгенологическое обоснование эндодонтического лечения постоянных зубов с периапикальной деструкцией / Р.Э.Мамедзаде, Р.М.Ахмедбейли // Стоматология (Москва), -2020, №1, -с.33-38.

Защита диссертации состоится «29» Октября 2021 г. в 14 часов на заседании Диссертационного совета ED 2.05 действующего на базе Азербайджанского медицинского университета.

Адрес: AZ1022, г. Баку, ул. А. Гасымзаде 14 (конфранс зал).

С диссертацией можно ознакомиться в библиотеке Азербайджанского медицинского университета.

Электронная версия диссертации и автореферата размещена на официальном сайте Азербайджанского медицинского университета (www.amu.edu.az).

Автореферат разослан по соответствующим адресам «28» Сентября 2021 г.

Подписано в печать: 23.09.2021

Формат бумаги: 60 x 84 1/16

Объём: 36 015

Тираж: 70